

sofmmoo.com

(Traducción F. Colell GBMOIM)

Trabajos prácticos

DIU

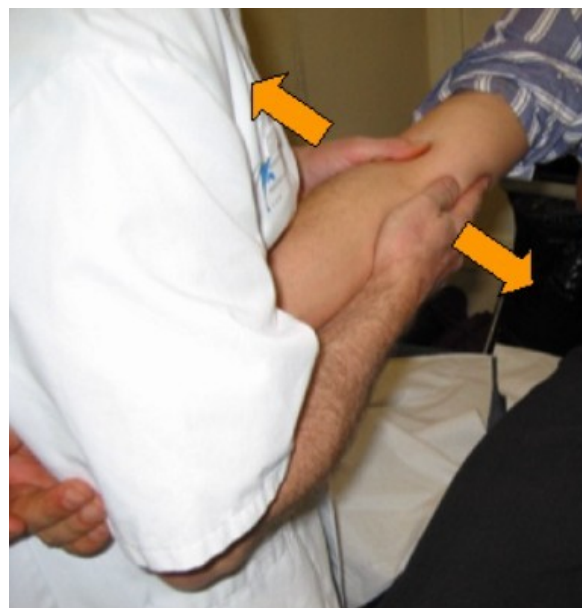Medicina Manual Osteopática

Codo (1)

Exploración de los movimientos de laxitud del codo

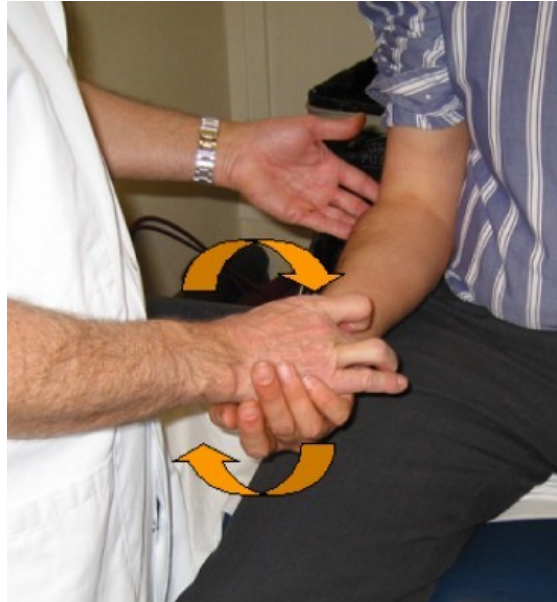Examen de la laxitud lateral

La búsqueda de una laxitud lateral o de una pérdida de este movimiento fisiológico del codo (generalmente acompañada de dolor) se hace con el paciente sentado, el brazo en extensión y en supinación. El examinador de pie frente al paciente. Bloquea la muñeca del paciente con su axila y busca la laxitud imprimiendo movimientos laterales al codo.



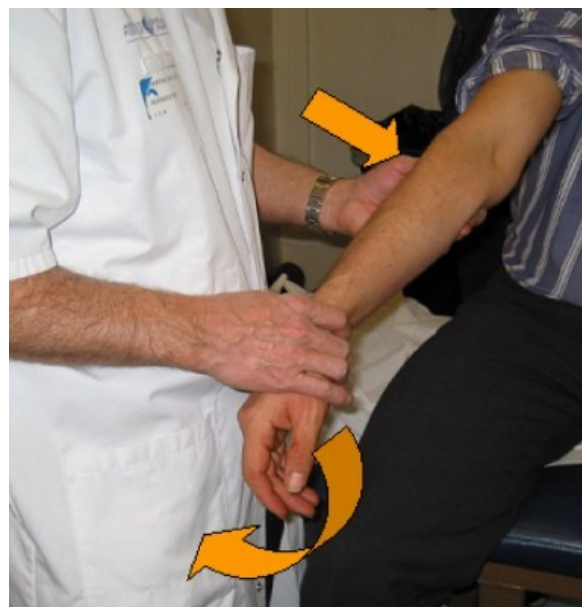
Examen de la prono-supinación

Búsqueda de una anomalía (restricción de la movilidad, laxitud, dolor...) con el paciente sentado y su codo pegado al cuerpo.



Anteriorización de la cabeza del radio

Paciente sentado, médico de pie a su lado, con el pulgar sobre la cabeza del radio que se va a movilizar, y la otra mano sujetando la muñeca del paciente. El médico efectúa un movimiento combinado de varo, valgo y extensión.



Movilidad dolorosa en valgo

Paciente sentado, brazo extendido en posición neutra bajo la axila del examinador; éste está de pie delante del paciente dándole la espalda.

Hace contraapoyo en la cara posterior del codo con una mano y sujeta el metacarpiano y la primera falange con la otra.

Luego efectúa un movimiento combinado de varo y pronación manteniendo el contraapoyo posterior del codo.

