

# Anatomía Vertebral

## Raquis lumbar

Jean-Yves Maigne

Traducción: F. Colell <sup>(GBMOIM)</sup>

### Anatomía del Raquis Lumbar

De las dos características que gobiernan la anatomía vertebral (solidez y movilidad), es la primera la que domina en la zona lumbar en detrimento de la segunda. Las cinco vértebras lumbares son muy parecidas, robustas y con poca movilidad. De perfil dibujan una lordosis. La lordosis lumbar aparece en el niño durante la adquisición de la bipedestación.

### Estructura ósea de una vértebra lumbar tipo

#### 1) El cuerpo vertebral

El cuerpo vertebral lumbar tiene forma de riñón. Las superficies superiores e inferiores las llamamos platillos vertebrales, están cubiertas por cartílago. Rodeadas por el borde marginal, zona periférica lisa, ligeramente sobre-elevada, de osificación epifisaria (sin recubrimiento cartilaginoso).

La osificación del margen se altera durante la enfermedad de Scheuermann (epifisitis de crecimiento).

La cara posterior tiene un ancho orificio medio (a menudo doble) por donde salen las venas vertebrales, este orificio es especialmente visible a RMN.

#### 2) El arco posterior lumbar

El arco posterior está compuesto por dos pedículos que se transforman por detrás en láminas; láminas que se unen en la línea media para dar lugar a las espinosas (o procesos espinosos). La espinosa lumbar es voluminosa. Alargada hacia atrás atenúa el arqueado de la espalda alejando la piel del plano vertebral posterior. Sirve de inserción a los músculos lumbares que mantienen la lordosis.

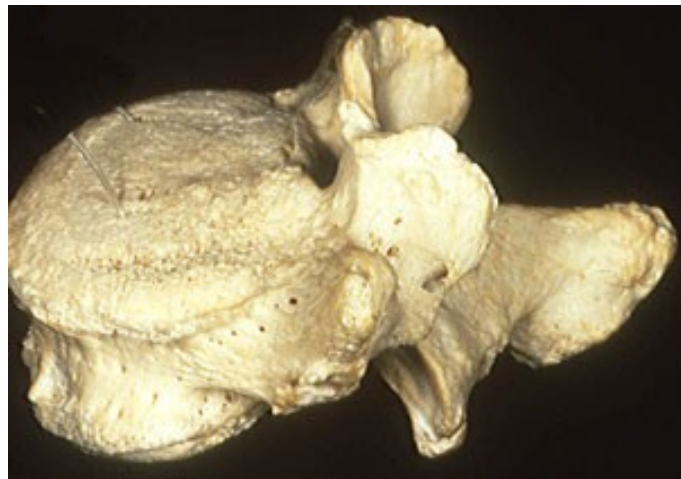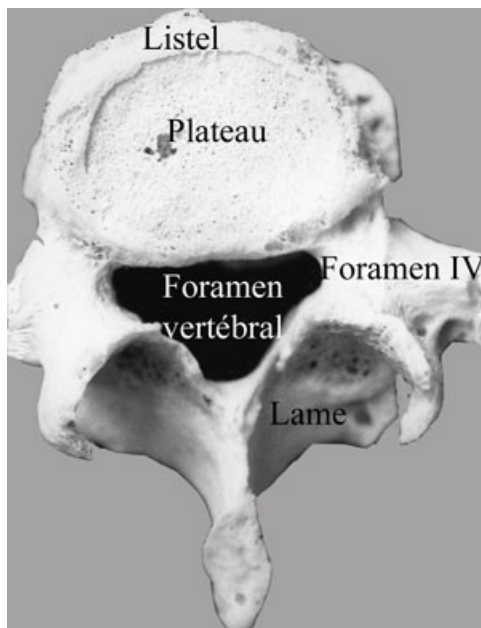
Esta estructura continúa creciendo en altura durante toda la vida. En la gente mayor las espinosas contactan a menudo unas con otras (incluso en ausencia de pinzamiento discal o de hiper-lordosis). Las apófisis transversas se unen a la unión lámina-pedículo. Son laterales en las vértebras lumbares altas y más posteriores en L<sub>4</sub> y L<sub>5</sub>. En sentido estricto son apófisis costiformes. Embriológicamente son costillas atróficas que se fusionan con las transversas representadas por los tubérculos accesorios por detrás de las mismas.

En la unión láminas-pedículos se hallan los procesos zigoapofisarios superior e inferior. El primero tiene un engrosamiento en su parte posterior que forma el tubérculo mamilar en el que se insertan las fibras del músculo multífido. Al articularse con sus homólogas superior e inferior forman las articulaciones

zigoapofisarias (también llamadas articulares posteriores). Articulaciones organizadas como las articulaciones periféricas (cápsula, sinovial, cartílago). La orientación de la interlinea es globalmente sagital aunque con una curvatura en su parte anterior.

Un 50% de las articulaciones zigoapofisarias lumbares presentan un pliegue sinovial (a veces asimilado como un menisco). A pesar de que están inervadas y que se han encontrado en ellas neuromediadores del dolor y la inflamación su papel es casi nulo en los dolores vertebrales.

La zona ósea formada por la unión de pedículos, láminas, procesos zigoapofisarios y el origen de las apófisis transversas se llama istmo vertebral (pars articularis). Es una zona casi virtual desde L<sub>1</sub> a L<sub>4</sub>. Tan solo está desarrollada en L<sub>5</sub>, sobretodo en los casos de lordosis acentuada.



**Vértebra L4 (visión superior y lateral). Señalar el foramen mamilo-accesorio en la derecha que da paso a la rama interna del ramo dorsal.**

### 3) Forámenes vertebrales lumbares

*El foramen vertebral* está rodeado por delante por el muro posterior, a los lados por los pedículos, y por detrás por las articulares posteriores y las láminas. El apilado de los forámenes conforma el canal lumbar. Puede estrecharse por un acortamiento pedicular, una protrusión posterior del disco (bulgus) o una hipertrofia artrósica de las articulares posteriores; de ello resulta una estenosis lumbar central.

*El foramen intervertebral* (o agujero de conjunción) está limitado por delante por el disco, por arriba y por abajo por los pedículos, y por detrás por las articulaciones zigoapofisarias. Puede estar reducido de forma severa (estenosis foraminal o lateral) cuando se asocian un bulgus discal y la hipertrofia de las articulares posteriores.

**El foramen mamilo-accesorio**, de menor interés, una formación ósea inconstante dependiente de la osificación (adquirida con la edad) de un ligamento que va del tubérculo mamilar al tubérculo accesorio. Es lugar de paso de un nervio mixto importante, el ramo dorsal del nervio raquídeo (o rama posterior). Presente en un 30% de los casos sobretodo en L<sub>5</sub>, a veces en S<sub>1</sub> y L<sub>4</sub>.

## **Variantes de la vértebra lumbar tipo**

Las variantes son poco evidentes de L<sub>1</sub> a L<sub>3</sub> o L<sub>4</sub> muy cercanas a la vértebra tipo. Se concentran en el borde inferior de L<sub>4</sub> y en el borde superior de S<sub>1</sub>. Es la charnela lumbosacra, en sentido anatómico del término (incluyendo L<sub>4</sub>, L<sub>5</sub> y S<sub>1</sub>). Esta región ha de transformar la oblicuidad del platillo sacro (al que se ha de unir fuertemente) en una superficie casi horizontal sobre la que L<sub>3</sub> y el resto de la columna han de poder apoyarse. La lordosis lumbar se concentra sobretodo en esta zona.

### **1) Variantes en la estructura individual**

El grosor de los cuerpos vertebrales aumenta progresivamente hasta L<sub>5</sub>. Su parte posterior inicialmente cóncava de L<sub>1</sub> a L<sub>4</sub> (foramen vertebral redondo) se vuelve plana en L<sub>5</sub> (foramen vertebral triangular) y después convexa en S<sub>1</sub> (foramen vertebral trilobulado, debido al mayor grosor de las articulares posteriores que penetran en el canal). Así se crean los recesos, embudos óseos en los que se colocan las raíces de S<sub>1</sub> antes de penetrar en el foramen. Las articulares posteriores de L<sub>5</sub>-S<sub>1</sub> se hacen frontales lo que sirve de freno al deslizamiento anterior de L<sub>5</sub> sobre S<sub>1</sub>. Las apófisis transversas de L<sub>5</sub> se insertan en la totalidad de la cara lateral del pedículo lo que permite identificar fácilmente a esta vértebra en el escáner.

### **2) Variantes dependientes y anomalías**

**Dependientes de la importancia de la lordosis lumbar.** El enderezamiento lumbar (comparado con la anatomía de los cuadrúpedos) se efectúa por medio de un doble mecanismo: discal (el disco L<sub>5</sub>-S<sub>1</sub> es cuneiforme) y óseo (el cuerpo de L<sub>5</sub> es trapezoidal). Si la lordosis lumbar es acentuada aparecen dos consecuencias: la espinosa de L<sub>5</sub> se acorta y no alcanza la superficie cutánea (no se puede palpar) y el istmo se alarga entre los dos procesos zigoapofisarios superior e inferior, se hace más frágil (mayor riesgo de espondilolistesis).

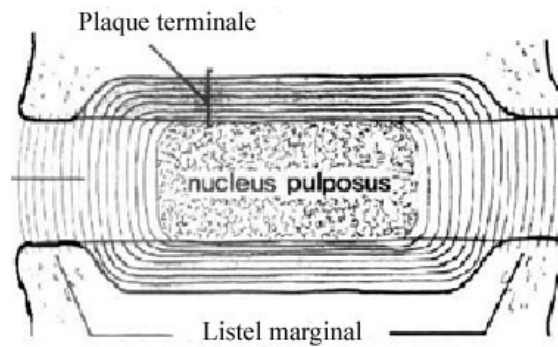
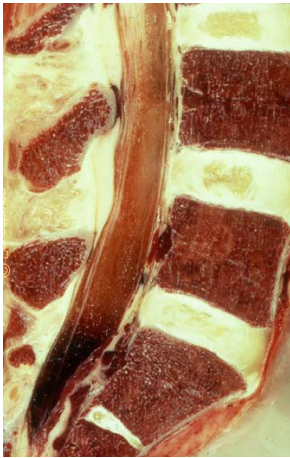**Las anomalías transicionales.** Ya sea una lumbarización o una sacralización parcial o total, son testimonio del carácter aún incierto de la evolución en la anatomía de la charnela lumbosacra.

## **El disco intervertebral lumbar**

Desde el ángulo de visión de la patología dolorosa, el disco intervertebral es la estructura clave de la columna vertebral. Es la estructura avascular más grande del organismo. Su metabolismo es muy lento. Habitualmente se lo compara a un amortiguador, lo que es una visión parcial de sus funciones. Parece más importante su papel de unión entre los cuerpos vertebrales. Por su situación y su constitución

(fibras colágenas) puede ser asimilado a un voluminoso ligamento que une a los cuerpos vertebrales.

Formado por tres estructuras unidas anatómicamente y funcionalmente: el anulus (anillo fibroso), el núcleo (nódulo gelatinoso), y las placas terminales. En la zona lumbar es espeso y tiene el tercio de la altura del cuerpo vertebral.



Esquema que muestra la contención del núcleo por las fibras anulares y las líneas de fuerza óseas que las prolongan.

### 1) El anulus

El anulus es globalmente más espeso por delante y más delgado en la zona posterior y laterales. Formado por fibrillas de colágeno agrupadas en el seno de láminas concéntricas entre las que hay algunas células de tipo condrocito. Las láminas en número de 10 a 12 se solidarizan entre ellas. Cada lámina está hecha de fibras paralelas de dirección oblicua que se insertan en los platillos vertebrales. La dirección se invierte entre una y otra lámina. Esta disposición alterna, da una gran estabilidad al disco y acrecienta su resistencia a la torsión. Hay que distinguir entre el anulus interno y el externo.

*Las fibras del anulus externo se fijan directamente al hueso vertebral (margen y parte adyacente del cuerpo). Constituidas por colágeno del tipo I (colágeno de los tendones y ligamentos). Su orientación permite resistir los movimientos de flexo-extensión, lateralización y rotación. Su papel es ligamentoso.*

*Las fibras del anulus interno, constituidas por colágeno de tipo II (colágeno del cartílago articular) no se unen al hueso sino al cartílago de las placas terminales uniéndose al mismo para formar una sólida cápsula que engloba al núcleo. Su papel es el de contener la expansión del núcleo bajo presión.*

### 2) El núcleo pulposo

El núcleo ocupa una posición central ligeramente escorada hacia atrás. La transición con la capa interna del anillo es progresiva, sin brusquedad. Formado por un gel hidrófilo mucopolisacárido y fibrillas de colágeno muy irregularmente orientadas. Este gel está constituido por agua y proteoglicanos, macromoléculas compuestas por una proteína portadora en la que se insertan los polisacáridos (condroitina y keratina-sulfato). La síntesis la hacen las células del núcleo. Estas macromoléculas retienen el agua y le dan presión positiva. Presión que varía ampliamente entre 1 a 20 Kg/cm<sup>2</sup> dependiendo de las condiciones de carga. Mantiene también la separación entre las vértebras (el núcleo permite muy poca

compresión) y amortigua los choques y el reparto de fuerzas durante la carga. Este reparto se hace de forma homogénea por toda la superficie del platillo vertebral si el disco es sano. La compresión prolongada expulsa el agua del núcleo. Por ello los adultos jóvenes miden de 1 a 2 cm menos al final del día. Ni el núcleo ni el anulus están vascularizados. El disco intervertebral es la mayor estructura avascular del organismo.

#### **4) Variantes con la edad**

La anatomía del disco varía con la edad. Su envejecimiento hace que aparezcan fisuras circunferenciales en el seno del anulus y posteriormente la deshidratación progresiva del núcleo. Prosigue con un aplastamiento del disco y un abombamiento posterior (bulgus) del anulus. Durante la carga las fuerzas se reparten irregularmente sobre el platillo vertebral y ya no se transmiten directamente por el núcleo; se transmiten a las corticales óseas provocando la aparición de collares osteofíticos.

## **Otros ligamentos intervertebrales lumbares**

El disco intervertebral está reforzado por cuatro ligamentos.

- El ligamento longitudinal anterior
- El ligamento longitudinal posterior
- El ligamento amarillo
- El ligamento interespinoso

A los que se añaden otros, presentes en un solo nivel (ligamento iliolumbar) o de menor importancia (ligamento intertransverso y ligamento mamilo-accesorio).

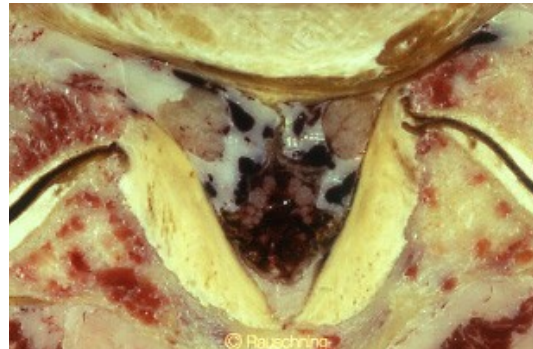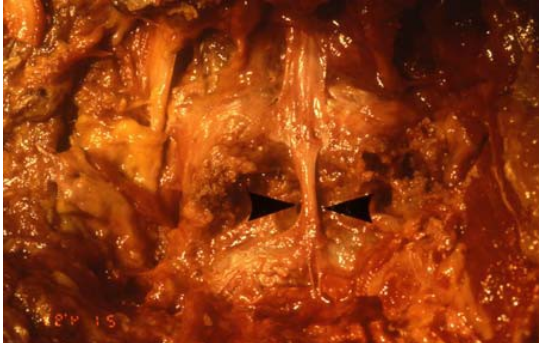Junto al disco y a las articulaciones zigoapofisarias, los ligamentos contribuyen a la formación del segmento móvil.

### **1) El ligamento longitudinal anterior (LLA)**

Se extiende desde la base del cráneo hasta el coxis. Es un ligamento extremadamente sólido que se inserta en la cara anterior y antero-lateral de los cuerpos vertebrales haciendo puente por encima de los discos. En la zona lumbar prolonga los pilares del diafragma. Estabiliza al raquis durante los movimientos de extensión

### **2) El ligamento longitudinal posterior (LLP)**

También se extiende desde los bordes del agujero occipital hasta el coxis. Delgado y estrecho en la zona lumbar (en L<sub>4</sub>-L<sub>5</sub> y L<sub>5</sub>-S<sub>1</sub>, su anchura se reduce a algunos milímetros) se une a la cara posterior de los discos por expansiones laterales que se mezclan con las fibras más superficiales del anulus. Puntea la cara dorsal de los cuerpos vertebrales. Bajo este "puente" se hallan plexos venosos a los que aísla del saco dural. Lo recorren finas ramas de división del nervio sinu-vertebral a las que sirve de tejido de sostén. Envía pequeñas extensiones (conocidas como ligamentos de Hofmann) hacia atrás con las que se une al saco dural. Su contribución mecánica a la estabilización de la flexión lumbar es modesta.



A la izquierda: Ligamento longitudinal posterior en L4-L5 (una banda estrecha).  
A la derecha: Ligamento amarillo.

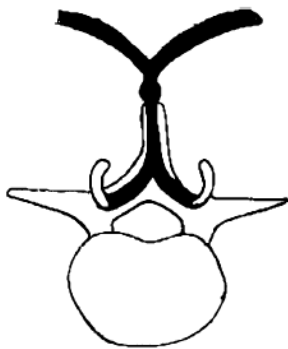
### 3) El ligamento amarillo

El ligamento amarillo (*ligamentum flavum*) debe su nombre a la riqueza en fibras elásticas (80% contra 20% de colágeno). Se extiende de lámina a lámina (desde el borde inferior de la lámina superior al borde superior de la lámina inferior), cierra por detrás el canal vertebral. Su elasticidad le permite permanecer en tensión durante la flexión lumbar (pero no la puede limitar) como durante la extensión. Como su homólogo (el ligamento longitudinal posterior) hace lisa una de las paredes del espacio epidural. Se continua directamente con la cápsulas articulares por delante y lateralmente; por detrás se continua con los ligamentos interespinoso y supraespinoso. Es el principal estabilizador de la flexión lumbar.

Con el envejecimiento (por pinzamiento del disco) puede espesarse y acercar sus láminas. Entonces se pliega en posición neutra o en extensión y estrecha el diámetro del canal raquídeo (de aquí la mejoría de la claudicación del canal lumbar estrecho durante la flexión).

#### 4) Ligamento interespinoso y supraespinoso

El ligamento interespinoso prolonga hacia atrás al ligamento amarillo. Las fibras elásticas desaparecen en favor de las fibras de colágeno que se disponen en abanico; las fibras superiores se insertan en la espinosa superior y las inferiores en la inferior. Las fibras medias permanecen paralelas al eje antero-posterior. El ligamento interespinoso se espesa en su borde posterior formando el ligamento supraespinoso en el que se inserta sólidamente la fascia tóraco-lumbar derecha e izquierda. Se prolonga hacia arriba y hacia abajo con fuerte adherencia a las espinosas. El complejo ligamentoso sirve por detrás de punto de anclaje vertebral a la fascia tóraco-lumbar. Su tensión comporta el alineamiento de las espinosas y la estabilización lumbar. Por delante mantiene una tensión permanente sobre el ligamento amarillo.



Evidencia de la continuidad de los ligamentos amarillos con el ligamento interespinoso y la aponeurosis lumbar. Se forma un habitáculo que acoge a los músculos paravertebrales.

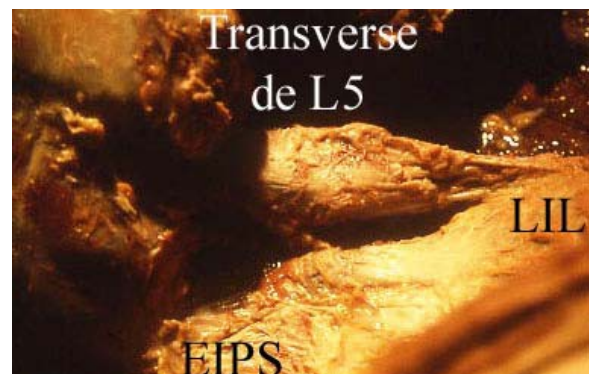
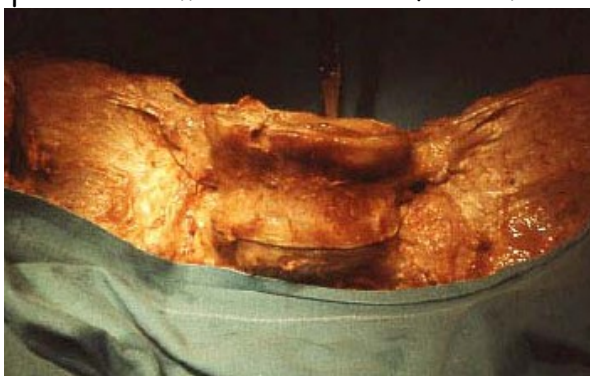#### 5) Otros ligamentos lumbares

*Ligamentos intertransversos* se extienden de un tubérculo accesorio al otro.

*Ligamento mamilo-accesorio* une el tubérculo accesorio con el tubérculo mamilar. Sin función mecánica cierra por detrás la muesca ósea por la que pasa el ramo interno de la rama posterior. A veces puede osificarse en L<sub>5</sub>-S<sub>1</sub> transformando el orificio osteo-fibroso en un foramen mamilo-accesorio que la artrosis puede estrechar (riesgo de compresión del nervio).

*Ligamento iliolumbar* une el extremo de la transversa de L<sub>5</sub> (a veces de L<sub>4</sub>) desde donde se prolonga hacia la vertiente ventral de la cresta ilíaca.

Tiene un importante papel en la estabilidad de la charnela lumbosacra, en particular limitando la latero-flexión.



Izquierda: cara de L5 y Ligamentos iliolumbares.

Derecha (vista posterior): la transversa de L5 se prolonga hacia la cresta ilíaca con el LIL.

# Músculos lumbares

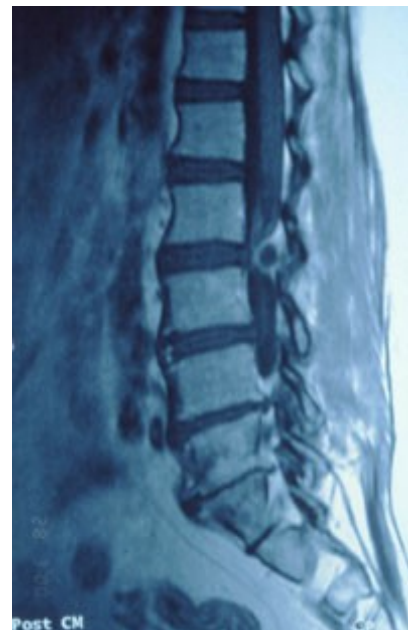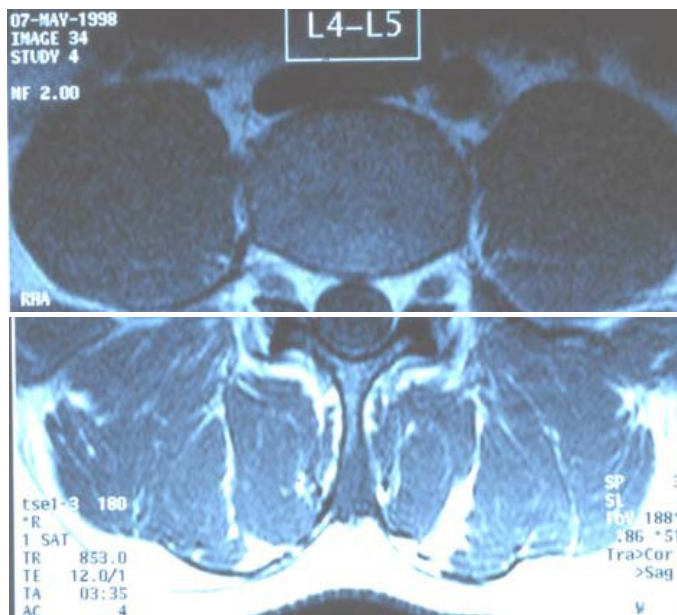
## Los músculos lumbares

Es fácil distinguir los músculos del plano anterior (el psoas) del plano lateral (el cuadrado lumbar) y del plano posterior (el multifidus y el erector spinae).

### 1) El Psoas

El psoas está situado en la cara antero-lateral del raquis desde T<sub>12</sub> a L<sub>5</sub>. Se inserta parte en los discos y parte en los cuerpos vertebrales. Entre una y otra inserción existe un pequeño arco fibroso que permite que pase una rama de la arteria lumbar y su vena satélite que van hacia el foramen intervertebral. La parte lateral se inserta en la cara anterior de las transversas. Sus extremos (cuerpo-disco y transversos) delimitan un espacio célula-graso en el que se encuentra el plexo lumbar.

En su parte distal el psoas se inserta en el trocánter menor. Su principal función es la de flexionar la cadera además de ejercer compresión en el raquis lumbar cuando se contrae.



Izquierda: corte RMN en L<sub>4</sub>-L<sub>5</sub> que muestra el psoas por delante, de estructura muy homogénea y los paravertebrales por detrás, con los multifidos lateralmente y los erector spinae más laterales. El quadratus lumborum insertándose en el extremo de las transversas con una estructura más heterogénea. Señalar la aponeurosis de los músculos paravertebrales que se continúa con el periostio de las espinosas o con los ligamentos interespinosos y amarillos según el nivel del corte.

Derecha: corte de los erectores espinales

## 2) El cuadrado lumbar (*quadratus lumborum*)

Une la cresta ilíaca con el borde inferior de la doceava costilla. Es estabilizador de la misma y accesoriamente lateraliza el raquis.

## 3) El plano posterior: los músculos de la lordosis lumbar

El plano posterior resulta más complejo. Se pueden describir dos planos, uno profundo (*multifidus*) y otro superficial (*erector spinae*) cubierto por la fascia tóraco-lumbar.

**El multifidus** (antiguamente transverso espinoso) cubre las láminas vertebrales desde  $C_2$  a  $L_5$ . Formado por fascículos que nacen y vuelven a formarse en cada nivel. Cada fascículo nace en la cara lateral de una espinosa y se divide en tres o cuatro partes que se dirigen hacia abajo y adelante (tapizando las láminas) para adherirse cada una de ellas sobre un tubérculo mamilar y la base de una transversa inferior. Los fascículos que se originan en las espinosas de  $L_3$  a  $L_5$  (especialmente voluminosos) se insertan distalmente en la cara posterior del sacro y la espina ilíaca posterior formando parte de la masa muscular sacrolumbar.

Constituyen la cuerda del arco lumbar, sus inserciones le proporcionan un buen brazo de palanca. Es extensor, accesoriamente rotador lumbar. La función extensora se ejerce también durante la rotación del tronco, movimiento en el que al contraerse acompaña y refuerza la acción rotadora de los abdominales oponiéndose a la acción flexora de éstos. Es más potente en la parte inferior del raquis lumbar que en la superior.

**El erector spinae** situado por fuera y detrás del multifidus. Da forma al relieve paravertebral lumbar visible bajo la piel. De hecho está formado por dos músculos uno interno (*longissimus thoracis*) que se extiende a lo largo del raquis torácico y lumbar, y el otro lateral (*iliocostalis lumborum* o *iliocostal*). El tercer componente muscular, el *spinalis* solo existe en la zona torácica.

**La inserción del longissimus** en la zona proximal está en las transversas y las costillas de  $T_1$  a  $T_{12}$  y en las costiformes lumbares de  $L_1$  a  $L_5$ . La inserción distal está en la espina ilíaca póstero-superior.

**La inserción del iliocostalis lumborum** está en las costillas de  $T_7$  a  $T_{12}$ . De  $T_1$  a  $T_7$  se prolonga con elementos costo-costales hasta la primera costilla; y costo-cervicales en las cinco últimas cervicales. En la zona lumbar se inserta en las costiformes de  $L_1$  a  $L_5$ . Distalmente termina en la cresta ilíaca.

El erector spinae es el más potente extensor lumbar (es decir del tronco). Esto es especialmente importante en  $L_1$ - $L_2$  en donde revierte el 80% de la potencia extensora. En  $L_5$  representa el 40% siendo el multifidus el extensor más potente.

**La masa sacrolumbar** representa a la masa músculo-tendinosa de inserción distal común al multifidus y al erector spinae. En profundidad, en contacto con la cara posterior del sacro (= canal sacro constituido por la fusión de las láminas sacras) se encuentra una capa carnosa que da origen al músculo multifidus. Está recubierta por una lámina tendinosa (*aponeurosis lumbosacra*) que se inserta en las espinosas sacras y lumbares, la espina ilíaca póstero-superior y el cuarto interno de la cresta ilíaca. Esta lámina es el origen del erector spinae. El conjunto está recubierto por la fascia tóraco-lumbar que prolonga lateralmente su inserción en la cresta.

#### 4) Los músculos mono-segmentarios

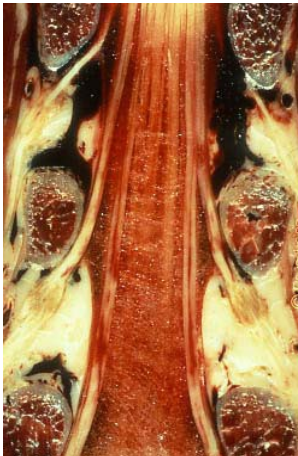
Son los interespinosos (de una apófisis espinosa a otra) y los intertransversos (de una apófisis transversa a otra). Esencialmente son sensores propioceptivos.

## Nervios vertebrales lumbares

### Los nervios del canal lumbar

#### 1) En el canal lumbar

La médula finaliza (cono terminal) entre T<sub>12</sub> y el disco de L<sub>1</sub>-L<sub>2</sub> según los casos. Se prolonga con las raíces nerviosas (formadas por la unión de una raíz anterior motriz, y una raíz posterior sensitiva) que conforman la cola de caballo (cauda equina). En el seno de esta estructura las raíces con destino distal se colocan en el centro y por detrás; las que salen antes, por delante y en el exterior. El LCR (líquido céfalo raquídeo) baña este contenido en el saco dural que se acaba frente a S<sub>2</sub>. En cada nivel, un par de raíces (derecha e izquierda) abandonan el saco dural conservando la vaina de duramadre, pasa bajo la axila del pedículo y sale de la columna por el foramen intervertebral. La vaina de la duramadre se adapta a la circunferencia del foramen y se convierte en periostio vertebral. Las raíces posteriores y anteriores se unen en la parte interna del foramen intervertebral. La raíz posterior presenta un abultamiento, el ganglio de la raíz dorsal.



Corte frontal que muestra las raíces de la cola de caballo. En cada nivel un par de raíces pasan por el foramen intervertebral bajo la axila del pedículo. Se observa el abultamiento del ganglio espinal bajo el pedículo. Este ganglio, situado en la parte interna del foramen intervertebral está formado por los cuerpos celulares de las neuronas sensitivas, un tejido de sostén y una fina vascularización. Está considerado como el "pequeño cerebro" de la metámera correspondiente (unidad funcional vertebral).

#### 2) En la salida del foramen intervertebral lumbar

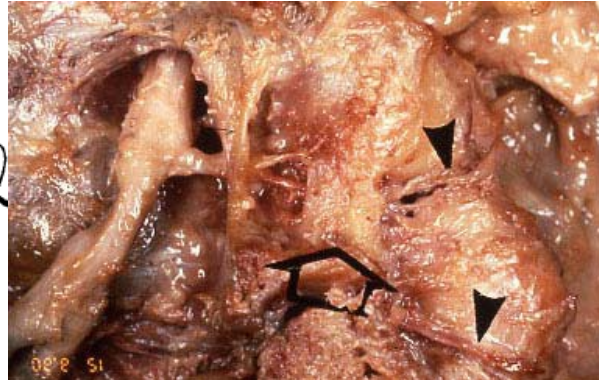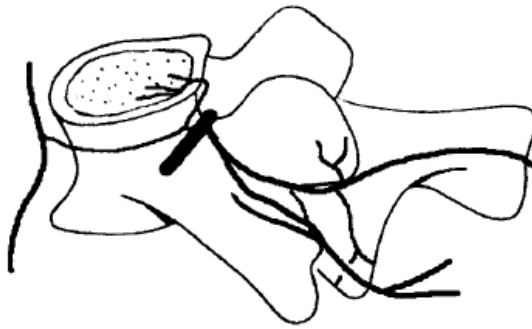
En la salida del foramen cada raíz lumbar recibe el número del pedículo bajo el que pasa. Por ejemplo: entre L<sub>5</sub> y S<sub>1</sub> sale la raíz L<sub>5</sub>. Luego se divide en dos ramos diferentes.

**El ramo ventral** (anterior) es voluminoso. Recibe el nombre genérico de nervio raquídeo y, según el nivel, puede seguir aislado (como en el caso de los nervios intercostales); o puede anastomosarse con sus homólogos para formar un plexo.

Así sucede en el plexo lumbar del que surgen el nervio femoral (antiguo crural), obturador, femoral lateral (femorocutáneo), ilio-hipogástrico (abdomino-genital); o en el plexo lumbosacro (nervio ciático).

**El ramo dorsal** (posterior) de calibre más pequeño (1 a 2 mm). Se dirige hacia atrás y rápidamente se divide en un ramo interno y un ramo lateral. El ramo lateral pierde el contacto con el raquis y va a inervar un doble territorio: muscular (erector spinae) y cutáneo (sobretudo en L<sub>1</sub> y L<sub>2</sub>. Para los ramos dorsales de las raíces L<sub>3</sub> a S<sub>1</sub> este territorio es reducido o inexistente).

El ramo medial pasa por el canal transverso-articular después por el desfiladero mamilo-accesorio (a veces transformado en foramen cuando está osificado el ligamento). Da ramos para la articular superior, para la articular inferior y continua para terminar en la cima de la apófisis espinosa. Inerva al músculo multifidus.



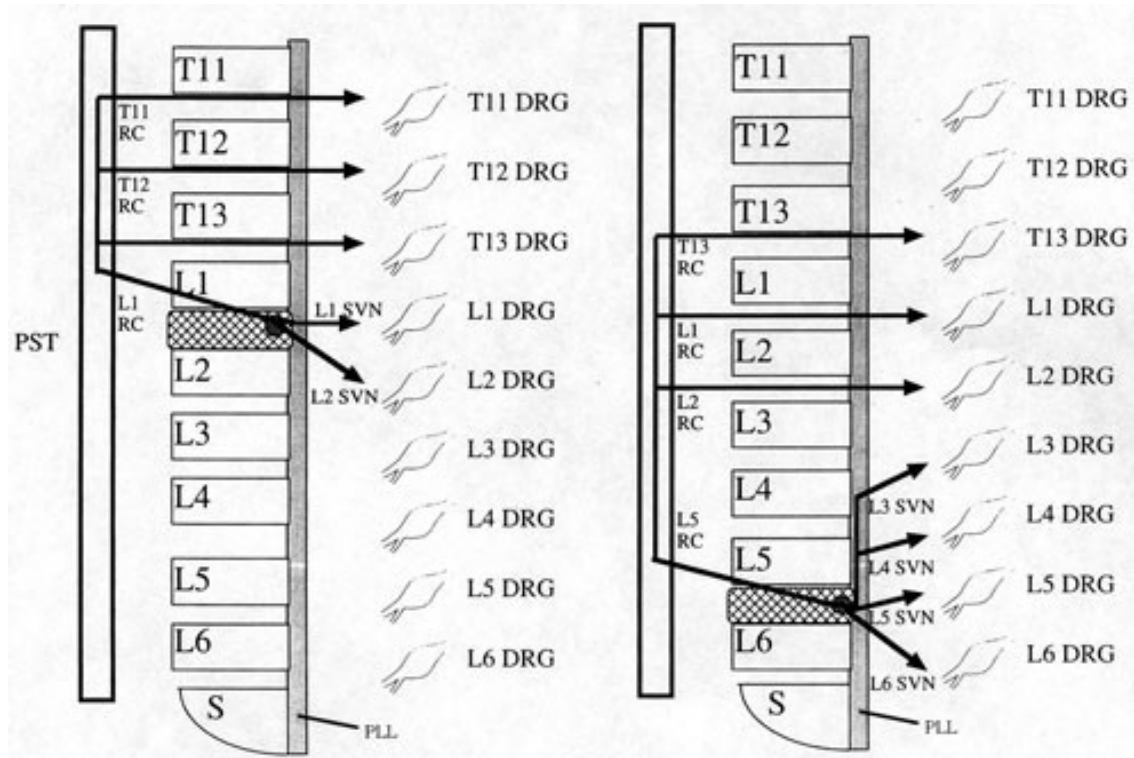
**Derecha:** la flecha grande señala el ligamento mamilo-accesorio osificado; las flechas negras pequeñas la rama medial del ramo dorsal.

### 3) El simpático pre-vertebral lumbar

El tronco simpático pre-vertebral envía ramos comunicantes grises hacia los forámenes intervertebrales en cada nivel. Solo recibe ramas comunicantes blancas de los ramos ventrales de T<sub>1</sub> a L<sub>2</sub>.

Los ramos comunicantes grises envían finas ramificaciones a la cara anterior y lateral de los discos y cuerpos vertebrales asegurando su inervación antero-lateral. Franquean el foramen intervertebral (después de haber recibido una anastomosis proveniente del ramo ventral), toman el nombre de nervio sinu-vertebral y se reparten en plexos finos situados en el LLP (ligamento longitudinal posterior).

Inervan la parte dorsal del anulus, el saco dural, los plexos venosos y el LLP. La inervación discal depende en su mayoría del simpático. Es una inervación de tipo visceral. Ello justifica el carácter sordo, profundo y mal definido del dolor discal.



Derecha: inervación de la parte posterior del disco L<sub>5</sub>-L<sub>6</sub> en la rata. Una parte de la fibras sigue al nervio sinu-vertebral y alcanza la raíz sensitiva vía ganglio espinal, la otra parte sigue el ramo comunicante y después el tronco simpático y remonta hasta la charnela tóraco-lumbar para pasar por los ramos comunicantes hacia las raíces T<sub>13</sub>, L<sub>1</sub> y L<sub>2</sub> hasta el ganglio espinal y de allí a las vías centrales.

Izquierda: inervación del disco L<sub>1</sub>-L<sub>2</sub> según el mismo esquema. No obstante son las raíces T<sub>11</sub> a L<sub>1</sub> las que están implicadas.

## Anatomía del Sacro

El sacro es el pedestal sobre el que se apoya la columna vertebral. Compuesto por la fusión de cinco vértebras. De forma triangular de perfil es cóncavo por delante.

### Anatomía ósea

En la cara ventral del sacro aparecen los agujeros sacros circunscritos por las masas laterales fusionadas entre ellas. La masa lateral de S<sub>1</sub> toma el nombre de alerón sacro.

La cara dorsal tiene las apófisis espinosas de las tres o cuatro primeras vértebras sacras, las láminas fusionadas que conforman la pared posterior del canal sacro y los agujeros sacros posteriores. Lateralmente se extiende la superficie de inserción de los ligamentos sacroilíacos. Generalmente las láminas de S<sub>5</sub> no están cerradas lo que deja ver el hiato sacro. Este hiato tiene por arriba la espinosa de S<sub>4</sub> y lateralmente los dos cuernos sacros (reliquia de las articulaciones posteriores de S<sub>5</sub>). Puede ser más extenso cuando están ausentes las láminas de S<sub>4</sub>, de S<sub>3</sub> o

incluso de S<sub>2</sub>. El hiato sacro permite el acceso al canal sacro y es una vía importante para las infiltraciones epidurales. En la cara lateral del sacro está la vertiente sacra de la articulación sacroilíaca.

## Las articulaciones sacroilíacas

### 1) Superficies óseas

Las articulaciones sacroilíacas unen el sacro al ilion. Son extremadamente estables ya que unen el raquis a la cintura pélvica; pero están provistas de una mínima movilidad para permitir la ligera deformación de la pelvis durante la marcha y una movilidad más importante durante el parto. La vertiente sacra de la articulación presenta una depresión de dos prominencias que la bordea de arriba a abajo, la vertiente ilíaca presenta una configuración inversa. Estas irregularidades son más marcadas en el hombre que en la mujer. Hacen imposible cualquier movimiento vertical.

### 2) Ligamentos

**El ligamento interóseo** situado por detrás de la articulación une la cara dorsal del sacro al ilion.

**El ligamento sacroilíaco dorsal** recubre al ligamento interóseo.

**El ligamento sacroilíaco ventral** pasa en puente delante de la interlínea anterior.

Estos tres ligamentos fijan la articulación y estabilizan al conjunto.

**El ligamento sacrociático** (sacroespinoso) une la extremidad inferior del sacro a la espina ciática.

**El ligamento sacrotuberoso** une el borde lateral del sacro (desde la espina ilíaca pósterio-superior a la parte inferior del sacro) a la tuberosidad isquiática.

Estos dos ligamentos limitan la nutación (movimiento del sacro con retroceso de la punta en un plano sagital).

### 3) Anatomía funcional

Durante la marcha la movilidad de las sacroilíacas sucede según un eje que pasa de la sínfisis púbica a la gran escotadura ciática. Cada hemipelvis se ve así arrastrada en una rotación alrededor de este eje por la movilización de la cadera correspondiente. La rotación se hace en sentido inverso y no sobrepasa más que unos pocos grados.

Las sacroilíacas permiten amortiguar y absorber las tensiones ligadas a la marcha (mayores cuanto más larga es la zancada). Estos movimientos disminuyen con la edad. La obesidad los hace mayores debido a la relajación de los ligamentos.

Durante el parto el retroceso sacro (nutación) facilita la expulsión del bebé.