

# Coccigodinas y algias perineo-coccígeas susceptibles de tratamiento manual

Didier Besse

Rééducation fonctionnelle, Toulouse

Traducción : F. Colell (GBMOIM)

Los dolores de la región coccígea son poco frecuentes en la consulta de medicina ortopédica pero siempre crean un problema etiológico, y a menudo terapéutico. Podemos distinguir tres entidades susceptibles de tratamiento manual, sabiendo que a menudo están imbricadas: la verdadera coccigodinia y el síndrome de los elevadores del ano, patologías de gran predominancia femenina (3 mujeres por 1 hombre); y los dolores sacro-coccígeos de origen lumbosacro.

## La coccigodinia

El dolor asienta en el coxis y en la articulación sacro-coccígea, con irradiación variable, aumentando en la sedestación; lo que obliga al paciente a sentarse alternado los apoyos en uno y otro glúteo. El interrogatorio descubre a menudo un traumatismo desencadenante, como una patada, una caída sobre las nalgas o un parto. La movilización del coxis, sea externa o por tacto rectal, es muy dolorosa.

Las radiografías son normales o pueden mostrar una malposición anterior del coxis con respecto al sacro. **(Atención: las radiografías dinámicas actualmente son indispensables para abordar una coccigodinia).**

### Tratamiento manual

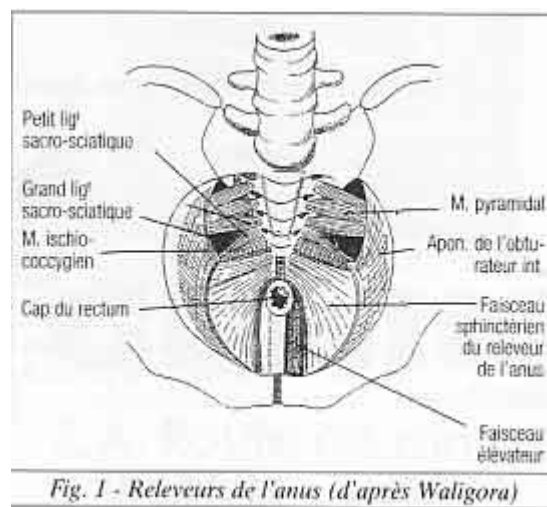
El tratamiento manual es habitualmente el más eficaz. Se pueden efectuar movilizaciones del coxis en flexión-extensión y rotaciones, pero son dolorosas. CYRIAX propone masajes profundos transversos con el pulgar en los ligamentos sacro-coccígeos y en la punta del coxis durante 20 minutos, 2 veces por semana.

La técnica propuesta por MAIGNE es la más eficaz y menos dolorosa, pero precisa la participación del paciente. Inicialmente el paciente se sitúa en posición genu-pectoral, el médico, mediante tacto rectal, coloca la cara palmar del índice o del mediano contra la cara anterior del coxis. Seguidamente el paciente se desliza sobre el vientre mientras que el terapeuta mantiene una presión en el sentido de la hiperextensión con el dedo intrarrectal, con la otra

mano efectúa el apoyo sobre el sacro. El médico debe mantener la tracción durante uno o dos minutos hasta notar la sensación de relajación en el coxis. Pueden necesitarse 2 o 3 sesiones.

## Síndrome del elevador del ano

Normalmente provoca un dolor coccígeo con irradiación rectal o anal, a veces en el periné, en el pliegue interglúteo o la región glútea. La irradiación rectal es la más frecuente, el dolor se percibe como «pesadez» o tenesmo; lo que habitualmente provoca una consulta proctológica. En la mujer, la consulta puede acudir al sexólogo por la aparición de dispareunia. El interrogatorio desvela con frecuencia un estreñimiento asociado a dolor en la defecación. El parto, las intervenciones en la pelvis menor en la mujer o prostáticas en el hombre son factores frecuentemente favorecedores. Esta sintomatología se atribuye a un espasmo de la musculatura perianal que afecta más específicamente a los músculos elevadores del ano, sea bilateral o unilateral (con mayor frecuencia a la izquierda) (Fig.1). Esta hipertonía muscular estriada puede encontrarse en el esfínter anal, apareciendo un verdadero anismo con estreñimiento por obstrucción terminal.



Al tacto rectal en el examen clínico, se objetiva la hipertonía de los elevadores, percibidos como una cuerda dolorosa uni o bilateral. El esfínter anal puede ser hipertónico. La palpación del coxis en su región anterior no es constantemente dolorosa, al igual que su movilización, pero una verdadera cocigodinia puede asociarse al síndrome de los elevadores. El tacto vaginal percibe la hipertonía dolorosa o la de los elevadores del ano.

## **Tratamiento manual**

Es muy eficaz, en la mujer debe realizarse vía tacto rectal y vaginal. Por vía rectal se pueden realizar distintas técnicas de masaje o de relajación muscular, pero el dolor puede crear una reacción de defensa. Para evitarla, aplicamos en el dedo del operador un gel anestésico con lidocaína, y realizamos el masaje de los elevadores tal y como lo describe THIELE, con el paciente en decúbito lateral o ventral. La cara palmar del dedo índice o medio del terapeuta barre los fascículos del elevador en toda la longitud posible.

Estos masajes a menudo son insuficientes, y las técnicas de contracción-relajación o mejor las miotensivas permiten obtener un resultado más rápido. En este caso, el dedo del operador mantiene el estiramiento del elevador contracturado tras haber solicitado un ligero esfuerzo “de retención” durante 3-4 segundos. El estiramiento se efectúa de 3 a 5 veces en cada lado.

En caso de hipertonia del esfínter anal se realiza el mismo tipo de tratamiento en los dos hemiesfínteres con un movimiento de estiramiento derecho e izquierdo.

En la verdadera cocigodinia de origen sacro-coccígeo, la manipulación del coxis descrita por MAIGNE completa el tratamiento por vía rectal, permitiendo además del efecto de movilización de la articulación sacro-coccígea el estiramiento de los músculos elevadores del ano.

## **El tratamiento vía vaginal**

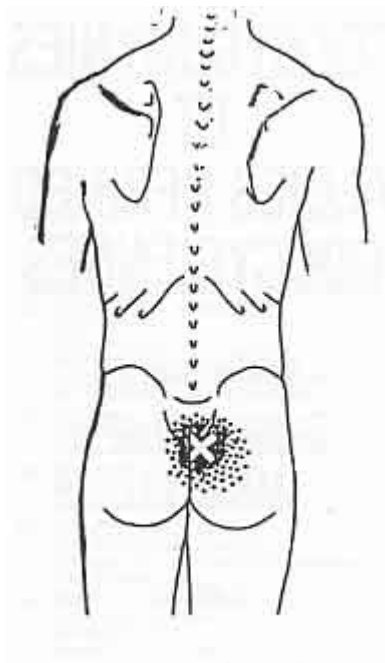
Los dedos índice y medio del operador realizan un estiramiento lateral y hacia abajo de los músculos elevadores del ano con la paciente en decúbito dorsal. La sesión terapéutica dura de 15 a 20 minutos. Las técnicas han de ser lentas y progresivas para resultar eficaces y no dolorosas.

Los fracasos del tratamiento manual se pueden beneficiar de la electroterapia por vía rectal. Sohn utiliza un electrodo intra-rectal y una corriente de baja frecuencia (80 Hertz) obtiene un 90% de buenos resultados inmediatos y un 70% de buenos resultados sin recidivas tras 3 sesiones de una hora cada una. Algunos proponen infiltraciones de lidocaína en la punta del coxis.

## **Dolores sacrococcígeos de origen lumbosacro**

En algunos casos el dolor se percibe como coccígeo pero el tacto rectal no evidencia contractura de los elevadores del ano, el coxis no es doloroso a la palpación o a la movilización. Puede tratarse de dolor de origen lumbosacro: MAIGNE subraya la posibilidad de dolores de origen discal lumbosacro, pudiendo justificarse entonces la infiltración epidural. Personalmente hemos constatado la frecuencia de las hiperlordosis lumbares con sobrecarga funcional de las articulares posteriores en L4-L5 o en L5-S1, susceptibles de tratamiento con manipulación vertebral; o de una infiltración articular posterior, constituyendo un test diagnóstico y terapéutico.

Puntos gatillo en los multifídeos cercanos a S1 pueden ser el inicio de un dolor referido al coxis; su tratamiento será manual con compresión digital isquémica o por infiltración anestésica local (Fig. 2).



*Fig. 2 - Douleurs référées d'origine paravertébrales (muscle multifidus) par J. TRAVELL.*

El síndrome del piramidal puede también provocar dolores glúteos latero-sacos o látero-coccígeos, la sintomatología será unilateral.

El tacto rectal y el vaginal pueden ser dolorosos en la do incriminado (pero no se encuentra contractura del elevador), la palpación de la región glútea percibe la contractura en toda la longitud del músculo desde el sacro al trocánter mayor, la abducción y la rotación externa contrariadas de la cadera son dolorosas.

El tratamiento del síndrome del piramidal comprenderá:

- Corrección de la desigualdad de miembros inferiores.
- Abordaje con terapias manuales.
- Tratamiento etiológico específico si la sintomatología se integra en un síndrome radicular S1.
- En los casos rebeldes, Chantraine propone infiltrar el músculo en su inserción trocantérea y la región muscular adyacente a la zona lateral del sacro.

## Otros síndromes dolorosos

Otros dos síndromes dolorosos presentan características que pueden evocar equívocamente un dolor coccígeo.

**LA PROCTALGIA FUGAZ** caracterizada por un dolor brutal y fugaz de tipo rampa, en la región ano-rectal, que dura de algunos segundos a varios minutos. El origen es un espasmo de la musculatura rectal, particularmente en la unión recto-sigmoidea. El tratamiento es farmacológico (SALBUTAMOL), pero esta patología, bien conocida por los proctólogos, puede asociarse a un síndrome del elevador auténtico y ser susceptible de tratamiento manual.

**LAS NEURALGIAS PERINEALES POR SINDROME DE CANAL DE ALCOK** afección canalar del pudendo interno entre el isquion y el obturador interno. El dolor es de tipo quemazón o parestesia en la región perineal. Asienta en un lugar diferente al de los dolores coccígeos, pero presenta un carácter común: el recrudecimiento del dolor durante la sedestación prolongada. El tratamiento se limita a la infiltración de corticoides bajo control fluoroscópico en el canal de Alcock, y la supresión de factores de compresión perineal (por ejemplo el cicloturismo).

## Conclusión

Así pues, el examen premanipulación de un dolor coccígeo deberá comportar además el examen global y segmentario del raquis lumbosacro, la palpación de tejidos blandos de la región sacra y glútea, y el tacto rectal y vaginal que permite eliminar patología orgánica sacro-coccígea o ano-rectal; ello permitirá abordar un tratamiento con manipulación que a menudo proporciona una eficacia notable.

Los dolores de origen psíquico puros, existen. Pero la participación psicógena que se objetiva, a menudo es más bien resultado de la cronificación o del carácter rebelde del dolor.

Además de la coccigodinia verdadera de origen sacro-coccígeo y de los dolores de origen lumbosacro, el síndrome de los elevadores del ano aparece como una entidad menos conocida, que puede justificar una terapia manual con resultado terapéutico favorable.